На правах рукописи

КРУГЛЯК

Диана Анатольевна

ПЕРСОНИФИЦИРОВАННЫЙ ПОДХОД К ЛЕЧЕНИЮ АПЛАЗИИ ВЛАГАЛИЩА У ДЕВУШЕК

3.1.4. Акушерство и гинекология

АВТОРЕФЕРАТ

диссертации на соискание ученой степени

кандидата медицинских наук

Москва - 2021

Работа выполнена в федеральном государственном бюджетном учреждении «Национальный медицинский исследовательский центр акушерства, гинекологии и перинатологии имени академика В.И. Кулакова» Министерства здравоохранения Российской Федерации

Научные руководители:

доктор медицинских наук Буралкина Наталья Александровна

доктор медицинских наук Ипатова Марина Владимировна

Официальные оппоненты:

Сибирская Елена Викторовна – доктор медицинских наук, доцент, заведующая хирургическим гинекологическим отделением РДКБ ФГАОУ ВО РНИМУ им. Н.И. Пирогова Минздрава России, профессор кафедры репродуктивной медицины и хирургии ФГБОУ ВО ФДПО МГМСУ им. А.И. Евдокимова Минздрава России.

Кончугова Татьяна Венедиктовна – доктор медицинских наук, профессор, заведующая кафедрой физической терапии и медицинской реабилитации Образовательного центра ФГБУ “НМИЦ РК” Минздрава России.

Ведущая организация: ФГБОУ ДПО «Российская медицинская академия непрерывного профессионального образования» Минздрава России.

Защита состоится «01» марта 2022 года в 13:00 часов на заседании диссертационного совета 21.1.022.01 на базе ФГБУ «НМИЦ АГП им. В.И. Кулакова» Минздрава России по адресу 117997, г. Москва, ул. Академика Опарина, д. 4

С диссертацией можно ознакомиться в библиотеке и на сайте ФГБУ «НМИЦ АГП им. В.И. Кулакова» Минздрава России

https://science.ncagp.ru/upfiles/pdf/Kruglyak%20DA-disser%20.pdf.pdf?773960066

Автореферат разослан «___» _____2021 г

Ученый секретарь
диссертационного совета
доктор медицинских наук, профессор Калинина Елена Анатольевна

ОБЩАЯ ХАРАКТЕРИСТИКА РАБОТЫ

Актуальность темы исследования

За последние годы наблюдается тенденция к увеличению частоты выявления пороков развития различных органов и систем, в том числе и аномалий развития гениталий у девочек [Уварова Е.В., 2009; Макиян З.Н., 2010]. Пороки развития женских половых органов составляют 4-14% от всех врожденных аномалий. Наиболее неблагоприятной аномалией в социальном плане, является аплазия влагалища и матки с частотой 1:4500-5000 живорожденных детей женского пола [Адамян Л.В. и соавт., 2004; Morcel K.et al., 2007; Rizzo A. et al., 2013; American College of Obstetricians and Gynecologists, 2018]. Аплазия влагалища и матки или синдром Майера-Рокитанского-Кюстера-Хаузера (СМРКХ) не угрожающая для жизни патология, но это серьезная междисциплинарная проблема, приводящая к психологическим, социальным и репродуктивным сложностям. Достижения современной медицины позволяют реализовать репродуктивную функцию при абсолютном бесплодии, однако невозможность половой жизни становится источником тяжелейших переживаний [Ахапкина Е.С., 2019].

Единственным методом лечения заболевания является формирование искусственного влагалища – кольпопоэз. Существуют различные консервативные и оперативные способы формирования влагалища. В качестве первой линии терапии в разных странах мира применяют вагинальную дилатацию (кольпоэлонгацию) – метод механического вытяжения собственных тканей вульвы, в связи с отсутствием хирургического риска и высокой клинической эффективностью (90-96%) [McQuillan S.K., Grover S.R., 2013, 2014]. В России данный метод используют уже более 40 лет [Шерстнев Б.Ф. 1965; Богданова Е.А., 2003; Саруханов А.Г., 1994; Уварова Е.В. и соавт., 2005]. Успешность кольпоэлонгации во многом зависит от индивидуальных особенностей тканей, а именно от их растяжимости, анатомии половых органов и психоэмоционального состояния. Принимая во внимание эмоциональные последствия психологического стресса (потеря социальной роли, потенциала матери, чувство «ненормальности», отсутствие равенства со сверстниками) [Holt R.et al., 2003] и сострадание

окружающих после постановки диагноза, профессиональная психологическая поддержка должна быть неотъемлемой частью медицинской помощи [Ismail-Pratt I. S. et al., 2007], которая необходима на всех этапах лечения и может служить гарантом успеха [Heller - Boersma, J. G. et al., 2009].

Кольпоэлонгация, также зависит от растяжимости тканей вульвы, которая обусловлена структурой эластиновых и коллагеновых волокон. Семейство фибулинов, регулируют формирование эластичности волокон [Zacchigna L. et al., 2006]. Одним из основных белков этого семейства является фибулин-5 – микрофибриллярный белок, располагающийся вдоль поверхности эластических волокон в местах их контактов с мембранами клеток. Отсутствие матриксного белка фибулина-5 в стенке влагалища приводит не только к аномальному эластогенезу, но и к увеличению протеазной активности [Yanagisawa H. et al., 2002, 2009, 2010]. Известно, что у пациенток с пролапсом тазовых органов выявлено значимое уменьшение экспрессии фибулина-5 в стенке влагалища [Камоева С.В., 2015].

Отсутствие объективных критериев диагностики свойств тканей вульвы при начале лечения не позволяет прогнозировать исход терапии и персонифицировать подход при ведении таких пациенток. В других сферах медицины для исследования структуры биологических тканей используется ультразвуковая (УЗ) эластография или метод «виртуальной пальпации», позволяющей находить и визуализировать эластичные участки ткани при помощи дозированной компрессии или вибрации. Этот инновационный метод применяется для диагностики патологии щитовидной железы, молочной железы и печени, считается перспективным и влияет на выбор лечебной тактики [Зубарев А.В. 2009; Сенча А.Н. и соавт. 2010; Зыкин Б.И. и соавт., 2013]. Однако возможность его использования для оценки состояния тканей влагалища не изучалась.

Известно, что в комплексе повышения эффективности лечения в медицинской практике широко используются методы локального физиотерапевтического воздействия, позволяющие достичь противовоспалительный и обезболивающий эффект. Наиболее применяемыми

являются импульсные токи, механотерапия, различные виды низкочастотной магнитотерапии электрическое поле ультравысокой частоты [Ушаков А.А, 2009; Аполихина И.А. и соавт., 2019]. Также имеются данные о применении физиотерапии при формировании неовлагалища, что позволило предположить возможность использования физических воздействий у девочек-подростков. Однако, до настоящего времени не предложено контактного преформированного лечебного физиовоздействия при аплазии влагалища.

В связи с вышеизложенным не вызывает сомнения необходимость поиска методов диагностики, прогнозирования и повышения эффективности проводимого лечения у пациенток с аплазией матки и влагалища.

Степень разработанности темы исследования

В структуре гинекологической патологии среди девочек пороки развития матки и влагалища составляют 6,5% [Богданова Е.А., 2010]. Кольпоэлонгация – это бескровный, достаточно эффективный метод (90-96%) [Угрюмова Л.Ю., 2008; Уварова Е.В., 2011; McQuillan S.K. et al., 2013; ACOG, 2018; Ketheeswaran A., 2018], позволяющий сформировать неовагину и не требующий обязательно дебюта половой жизни (Угрюмова Л.Ю., 2008; Уварова Е.В., 2011). Однако, на сегодняшний день не разработан протокол ведения пациенток с аплазией влагалища, отсутствуют прогностические критерии эффективности кольпоэлонгации, неизвестно о влиянии физиовоздействия на растяжимость ткани вульвы, данные по психоэмоциональному статусу пациенток во время лечения разрозненны и мало изучены, что затрудняет индивидуализировать подход при ведении таких пациенток.

Цель исследования

Разработать персонифицированный алгоритм ведения пациенток с аплазией влагалища с применением физиотерапевтического воздействия.

Задачи исследования

1. Представить клинико-анамнестические данные и особенности психоэмоционального статуса девушек с аплазией влагалища и матки.

2. Охарактеризовать анатомо-топографические и тканевые особенности наружных половых органов и «влагалищной ямки» с учетом ультразвуковой эластографии и уровня сывороточного белка эластинового звена (фибулин-5) у изучаемой когорты пациенток.

3. Обосновать и апробировать применение кольпоэлонгации в сочетании с физиовоздействием (тепло-магнито-вибротерапия) по сравнению со стандартной методикой.

4. На основании полученных данных представить алгоритм ведения пациенток с аплазией влагалища и матки.

Научная новизна

Впервые дана характеристика тканей «влагалищной ямки» методом ультразвуковой эластографии и установлена его прогностическая значимость.

Впервые у девушек с аплазией влагалища и матки определен сывороточный уровень белка - фибулина-5, участвующего в синтезе эластиновых волокон и установлено его снижение с возрастом.

Впервые предложена математическая формула, позволяющая прогнозировать конечную длину неовлагалища на основании данных ультразвуковой эластографии тканей «влагалищной ямки» и интенсивности болевых ощущений во время процедуры кольпоэлонгации.

Практическая значимость

Впервые применен метод тепло-магнито-вибротерапии в комплексе со стандартной кольпоэлонгацией у девушек с аплазией влагалища и матки и доказана его эффективность.

Применен метод ультразвуковой эластографии и показана его диагностическая ценность для прогнозирования растяжимости тканей «влагалищной ямки» и конечной длины неовлагалища.

Уточнены анатомические особенности строения наружных половых органов у девочек-подростков с СМРКХ: присутствие гимена и «влагалищной ямки», выстланной многослойным плоским неороговевающим эпителием с наличием палочкой флоры.

Дана оценка психоэмоционального статуса у девушек с аплазией влагалища и матки до и после лечения.

Разработан и апробирован персонифицированный подход к ведению девушек с аплазией влагалища и матки.

Положения, выносимые на защиту

1. Особенностями наружных половых органов у девушек с аплазией влагалища и матки являются присутствие гимена и «влагалищной ямки», выстланной многослойным плоским неороговевающим эпителием, с наличием палочковой флоры. Девочки-подростки с синдромом Майера-Рокитанского-Кюстера-Хаузера характеризуются наличием в малом тазу маточного рудимента или двух маточных рудиментов, с признаками функциональной активности у каждой пятой и в сочетании с пороками развития почек у каждой третьей.
2. Девочки-подростки с аплазией влагалища и матки имеют высокий уровень ситуационной, личностной тревожности и неблагоприятное психоэмоциональное состояние. После проведенного лечения повышается настроение и самочувствие, уровень тревожности снижается до умеренного и низкого.
3. Ультразвуковая эластография позволяет определить плотность и прогноз растяжимости тканей «влагалищной ямки» у пациенток с Майера-Рокитанского-Кюстера-Хаузера. Представленность зелёного цвета (более 38,1%) является положительным прогностическим показателем прироста длины неовлагалища и позволяет с высокой долей вероятности прогнозировать его конечную длину. Растяжимость тканей неовлагалища снижается с возрастом и обусловлена значимым снижением сывороточного уровня белка эластинового звена фибулина-5.
4. Проведение курсовых процедур кольпоэлонгации позволяет сформировать необходимую анатомическую длину неовлагалища для возможности половой жизни. Сочетанное использование кольпоэлонгации с преформированным трехкомпонентным физиовоздействием способствует созданию неовлагалища

в более короткие сроки по сравнению со стандартной методикой и сокращает длительность госпитализации.

Личный вклад автора

Автор принимал непосредственное участие в выборе научного направления исследования, темы, разработке цели и задач, клинико-лабораторном и инструментальном обследовании пациенток, лечении с проведением физиотерапевтических процедур по разработанным и отработанным им методикам. Автор самостоятельно проводил анализ, статистическую обработку и обобщение полученных данных, публикацию основных результатов исследования.

Соответствие диссертации паспорту научной специальности

Научные положения диссертации соответствуют формуле специальности 3.1.4. – Акушерство и гинекология. Результаты проведенного исследования соответствуют области исследования специальности, конкретно пунктам 3, 4 и 5 паспорта специальности 3.1.4. - Акушерства и гинекологии.

Апробация результатов

Работа обсуждена на межклинической конференции сотрудников 2-го гинекологического отделения Института неонатологии и педиатрии (17 декабря 2020 г.) и на заседании апробационной комиссии ФГБУ «НМИЦ АГП им. В.И. Кулакова» Минздрава России (28 декабря 2020 г., протокол №38).

Внедрение результатов исследования в практику

Алгоритм ведения пациенток с аплазией влагалища и матки, основанный на результатах исследования внедрен в практическую деятельность 2-го гинекологического отделения Института неонатологии и педиатрии и гинекологического отделения восстановительного лечения ФГБУ «НМИЦ АГП им. В.И. Кулакова» Минздрава России. Результаты работы используются в лекционном курсе при обучении клинических ординаторов, аспирантов, повышении квалификации врачей, проходящих обучение на базе ФГБУ «НМИЦ АГП им. В.И. Кулакова» и кафедры акушерства, гинекологии, перинатологии и репродуктологии ИПО ФГАОУ «Первый МГМУ им. И.М. Сеченова» (Сеченовский Университет), на семинарах, симпозиумах, форумах. По теме

диссертации опубликовано 14 научных работ, из них 7 - в рецензируемых научных журналах, получено 2 патента.

Структура и объем диссертации

Диссертация изложена в традиционной форме. Состоит из введения, 4 глав, выводов, практических рекомендаций, списка литературы. Работа изложена на 126 страницах, содержит 17 таблиц, 21 рисунок, 2 формулы, 5 приложений. Библиографический указатель содержит 207 литературных источников, в том числе 89 - на русском и 118 - на английском языках.

СОДЕРЖАНИЕ РАБОТЫ

Материал и методы исследования

Отбор пациентов для проведения настоящего исследования осуществлялся на базе ФГБУ «НМИЦ АГП им. В. И. Кулакова» Минздрава России

Во 2-м гинекологическом отделении Института неонатологии и педиатрии проведено проспективное когортное обследование и лечение 64 девушек в возрасте 15-18 лет с аплазией влагалища и матки в период с 2013 по 2017гг.

Ниже представлен дизайн исследования (Рисунок 1).

Рис. 1. Дизайн исследования.

На 1-м этапе у пациенток оценивали клинико-анамнестические и лабораторно-инструментальные данные, психофизиологические особенности личности (анкетирование по шкале самочувствие, активность, настроение (САН) и опроснику Спилбергера (оценка личностной и ситуационной тревожности)), результаты гинекологического осмотра (анатомические особенности промежности, растяжимость тканей «влагалищной ямки»), а также проводили специальные методы исследования (оценивали интенсивность боли с использованием комбинированной шкалы, представляющую сочетание визуально-аналоговой (ВАШ) и вербально-ранговых (ВРШ) шкал, УЗИ тканей «влагалищной ямки» с применением эластографии).

На 2-м этапе все пациентки разделены на 2 группы слепым методом, когда каждая новая девочка-подросток включалась в I или II группу строго поочерёдно, вне зависимости от каких-либо других показателей. Первой группе пациенток (n=36) выполнялась стандартная кольпоэлонгация. Второй группе (n=28) – стандартная кольпоэлонгация в сочетании с физиовоздействием.

На 3-м этапе оценивали результаты кольпоэлонгации, сопоставляли с данными УЗ-эластографии, графиком прироста длины неовлагалища, психофизиологического тестирования (шкалы САН, Спилбергер, ВАШ+ВРШ) и уровнем сывороточного белка фибулина-5.

Статистическая обработка данных выполнялась с помощью таблиц «Microsoft Excel» и статистического пакета IBM SPSS Statistics v22, GraphPad (США). Статистически значимыми считали отличия при $p \leq 0,05$.

Результаты исследования и их обсуждение

Средний возраст девушек с аплазией влагалища и матки составил 16,4±0,1лет. Из их числа 15-летних было 10 (15,6%) пациенток, 16-летних – 22 (34,4%), 17-летних – 28 (43,7%), 18-летних – 4 (6,3%). Большинство девочек-подростков были рождены от повторной беременности (59,4%), протекавшей с осложнениями почти у каждой второй мамы, наиболее часто с угрозой прерывания беременности. Контакты с неблагоприятными факторами внешней среды и вредные привычки до рождения ребенка наблюдались у 15,7% родителей.

Среди соматических заболеваний у изучаемой когорты девочек превалировали отягощенный аллергенный анамнез (23,4%) и заболевания желудочно-кишечного тракта (15,6%). У каждой второй пациентки в анамнезе было проведено оперативное лечение, чаще всего по поводу паховых грыж в дошкольном возрасте и функционирующих маточных рудиментов в период полового созревания (13,2±0,7 лет).

Средний рост девушек составил 159,9±0,7 (143-176) см. У 2-х из них отмечена низкорослость (до 150 см), у 4-х – высокорослость (выше 170 см). Средний вес девочек был равен 54,9±1,3 (37-88) кг, ИМТ – 21,9±0,8, что соответствует параметрам 50 процентиля по возрасту. При изучении антропометрических параметров выявлено, что дефицит массы тела имели 20,3% девочек-подростков, избыточную массу – 9,4%. У одной пациентки имелся врожденный порок развития шейных и верхнегрудных позвонков, что соответствовало синдрому Клиппейля-Фейля. Среди особенностей осмотра отмечена гемангиома правой руки у одной из девочек и у одной – гипоплазия 5-х пальцев обеих кистей.

Параметры полового развития (по J.M.Tanner) соответствовали стадии B4 у 40 (62,5%) пациенток, B5 – у 24 (37,5%), P4 – у 30 (46,8%), P5 – у 34 (53,2%).

При гинекологическом осмотре наружные половые органы у всех девочек-подростков были развиты по женскому типу. У 59 (92,2%) наружное отверстие уретры располагалось типично, у 5 (7,8%) отмечена дистопия уретры, из них у одной в сочетании с её расширением. Почти у всех девушек определялся гимен (95,3%). У большинства (85,9%) гимен был по типу кольцевидного с бахромчатым свободным краем, менее часто (4,7%) отмечена кольцевидная девственная плева с ровным свободным краем. У 2-х девочек (3,1%) гимен был решетчатый и у 1 (1,6%) - перегородчатый. При осмотре вульвы у подавляющего большинства девочек-подростков (95,3%) вход во влагалище визуализировался, в области предполагаемого входа имелась слепо заканчивающаяся «влагалищная ямка». Длина «ямки» колебалась от 0,5 до 1,5 см и в среднем была равной 1,0±0,5 см. У трех (4,7%) девушек предполагаемый вход во влагалище сглажен и отсутствовал

гимен. При бимануальном ректальном исследовании матка в типичном месте не определялась.

Следующим этапом согласно плану исследования, выполнен забор мазков-соскобов с «влагалищной ямки» с использованием жидкостной цитологии. Результаты показали присутствие плоских клеток поверхностного, промежуточного (преимущественно), а также парабазального и базального типов. Выявлены представители палочковой (лактобациллы) и кокковой микрофлоры. «Чешуйки» (ороговевшие клетки плоского эпителия, лишенные ядра) были единичными, хотя и встречались в большинстве мазков (в 9 из 12), что свидетельствовало о принадлежности исследуемого эпителия к плоскому неороговевающему. В 2-х мазках визуализировались скопления лейкоцитов (Рисунок 2).

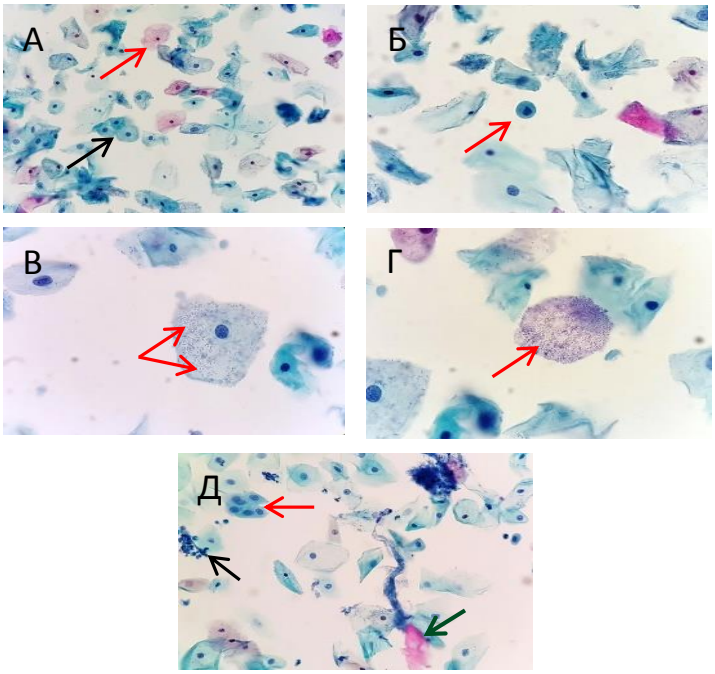

Рис.2. Результаты жидкостной цитологии соскобов эпителия «влагалищной ямки» у пациенток с СМРКХ. А. Поверхностные (красная стрелка) и промежуточные (черная стрелка) клетки плоского эпителия, х200 Б. Парабазальная клетка плоского эпителия, х 200, В. Палочковая микрофлора (лактобациллы), х400, Г. Кокковая микрофлора, х400. Д. Скопления лейкоцитов (черная стрелка), комплекс клеток плоскоклеточной метаплазии (красная стрелка), «чешуйка» (зеленая стрелка), х 200. Окраска по Папаниколау.

При проведении комплексного УЗИ брюшной полости и почек пороки мочевыделительной системы были выявлены у 20 (31%) девушек. Из их числа агенезия почки имела место у 9 (14,1%) пациенток (из них у 7 - отсутствовала левая почка), правосторонний нефроптоз - у 7 (10,9%), тазовая дистопия – у 4 (6,2%). По результатам УЗИ органов малого таза в полости малого таза определялась плотная эхо-структура – мышечный тяж у 44 (68,7%), в виде 2 мышечных валиков, расположенных у стенок малого таза - у 20 (31,3%) (Рисунок 3). У 12 (18,7%) девочек ранее диагностированы признаки функционирования маточных рудиментов. Всем больным с циклическим болевым синдромом и замкнутыми функционирующими маточными рудиментами выполнена лапароскопия с удалением маточных рудиментов в среднем возрасте 13,2±0,7лет.

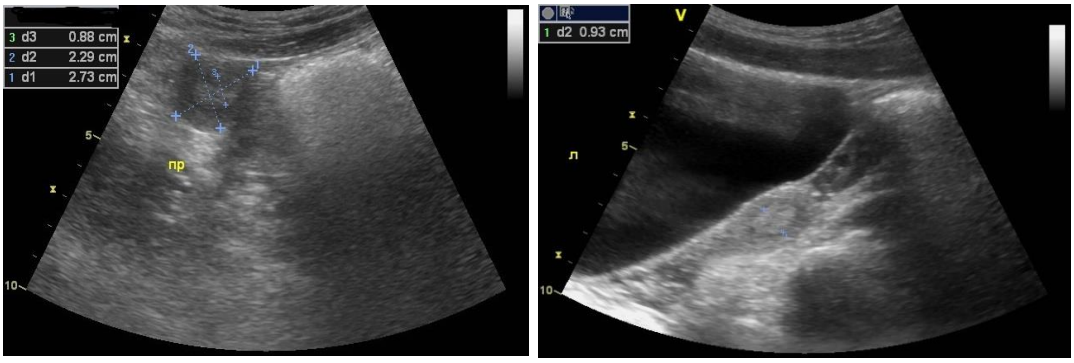

А Б

Рис. 3. Правый замкнутый функционирующий рудиментарный рог матки, расположенный у боковой стенки таза. Маркерами указаны размеры рога (2,73х2,29 см), толщина эндометрия (0,88 см) (А). Рудиментарный рог матки слева с признаками функционирования – толщина эндометрия составляет 9,3 мм. Латеральнее и выше расположен неизмененный яичник (Б).

Гистологическое исследование полученных препаратов характеризовалось обнаружением стромы эндометрия и активных эндометриальных желез (Рисунок 4).

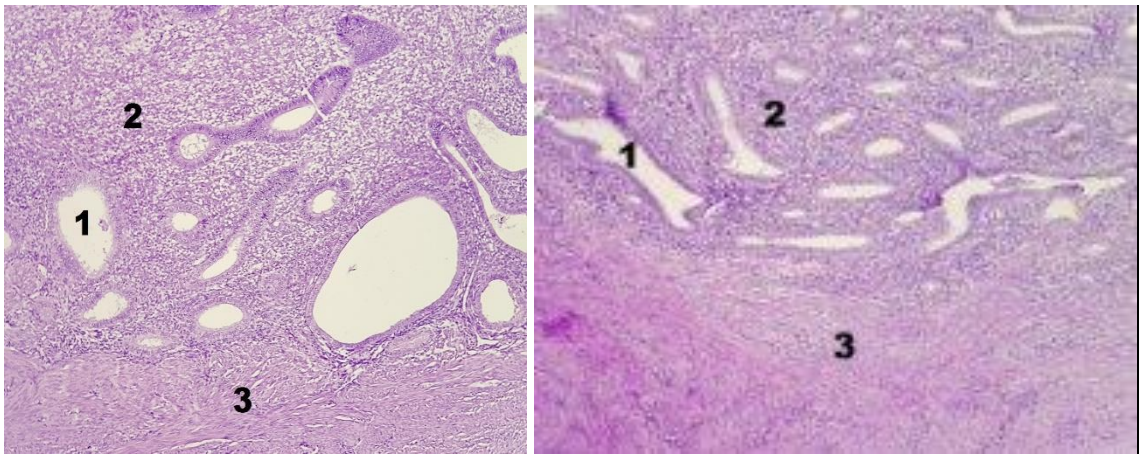

Рис. 4. Гистологическая картина замкнутого функционирующего маточного рога, где 1 - просвет эндометриальной железы; 2 - строма эндометрия; 3 – миометрий.

Согласно задачам исследования, нами оценены показатели ситуационной и личностной тревожности у изучаемого контингента пациенток. Ситуационная тревожность у девочек до лечения была равной 41,7±1,9 балла, личностная – 45,4±1,3 балла. Причем, высокий уровень ситуационной тревожности имели 42,9% пациенток и более половины (54,8%) личностной. Высокий показатель ситуационной тревожности до лечения свидетельствовал о выраженном психоэмоциональном напряжении. После проведенного курса терапии нами отмечена положительная динамика, проявляющаяся снижением тревожности у девушек с аплазией влагалища и матки (32,5±1,3 балла и 39,7±1,3 балла соответственно).

Нормальная оценка или оптимальный показатель общего состояния человека лежит в диапазоне САН от 5 до 5,5 баллов (Столяренко Л.Д., 1999). При анализе опросника САН общее среднее значение у пациенток с СМРКХ было равным 5,1±0,1 баллов (самочувствие 5,3±0,1, активность – 4,6±0,1, настроение – 5,5±0,1 баллов), что ниже, в сравнении со средними данными подростков Москвы. Мы провели анализ САН с целью оценки возможного персонифицированного подхода к лечению. Выявлено, что снижение одного из показателей САН имели 65,6% (n=42) девочек из группы обследуемых, у трети пациенток снижены все три показателя. Таким образом, нами была выявлена когорта девушек с СМРКХ с неблагоприятным психоэмоциональным статусом. Почти у половины (42,8%) из них один из показателей был меньше 4 баллов, что свидетельствует о крайне неблагоприятном состоянии пациенток. После проведенного лечения отмечено статистически значимое повышение указанных параметров САН, с более выраженными изменениями настроения и самочувствия.

Исследование психоэмоционального статуса показало целесообразность проведения лечения у девушек СМРКХ с 15 лет и старше в связи с улучшением их психоэмоционального состояния после лечения (p=0,05; p=0,06 и p=0,03 САН соответственно), что подтверждалось снижением количества пациенток, имеющих

низкую бальную оценку по результатам 3-х критериев САН с одновременным повышением настроения и самочувствия, при практически неизменной активности.

Согласно задачам исследования, с целью оценки эластического звена соединительной ткани нами определено содержание уровня сывороточного белка - фибулина-5 у 50 пациенток в системном кровотоке. Средний уровень фибулина-5 в сыворотке крови составил 8188,4±199,4 пг/мл (5247,4-11151,4). Выявлено повозрастное снижение уровня белка (Рисунок 5А). После проведения сравнительного анализа содержания фибулина-5 в сыворотке крови у пациенток с СМРКХ отмечена повозрастная тенденция к его снижению. Данный факт позволяет предполагать, что в более старшем возрасте уровень белка еще более снижен. При сравнении полученных данных с параметрами здоровых женщин репродуктивного возраста получена значимая разница уровня фибулина-5 в двух возрастных группах. Концентрация фибулина-5 у девушек в среднем составила 8188,4±199,4 (5247,4-11151,1) пг/мл, что значимо выше, чем у женщин более старшего возраста (Рисунок 5Б). Учитывая полученные данные можно полагать, что клиническая эффективность кольпоэлонгации будет ожидаемо выше в подростковом периоде.

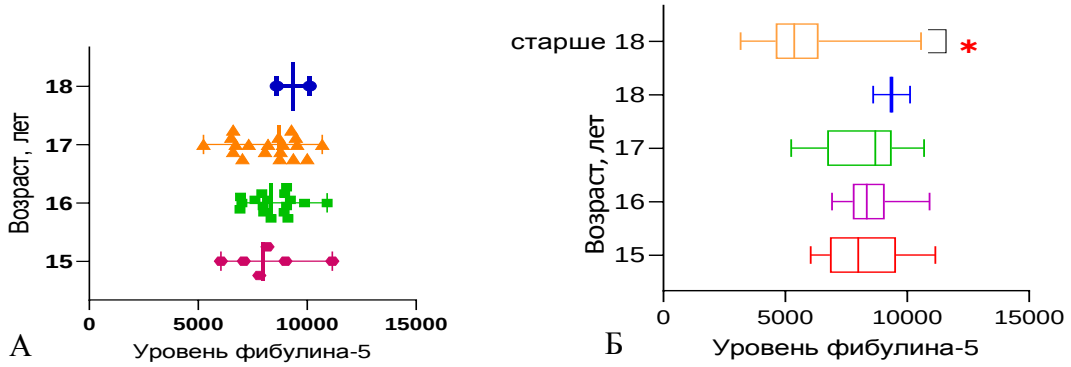

Рис. 5. Повозрастной уровень фибулина-5 сыворотки крови у пациенток с СМРКХ (А) и в группе сравнения (Б).

Учитывая полученные данные и важность объективизации результатов консервативного формирования влагалища, а также необходимость динамической оценки получаемых показателей перед проведением лечения, нами был применен метод УЗ-эластографии тканей «влагалищной ямки», позволяющий находить

и визуализировать очень малые участки уплотнения, находящиеся в недоступных для пальпации областях при помощи ультразвукового сигнала. Эластографическая картина тканей «влагалищной ямки» была представлена красным (диапазон от 26,8 до 37,0 (31,7±0,4)), зелёным (диапазон от 34,9 до 43,5 (39,3±0,3)), и синим (диапазон от 23,5 до 34,8 (28,9±0,4)) цветовыми спектрами в различных процентных соотношениях. Отмечено преобладание зелёного и в меньшей степени представлены красный и синий цвета (Рисунок 6).

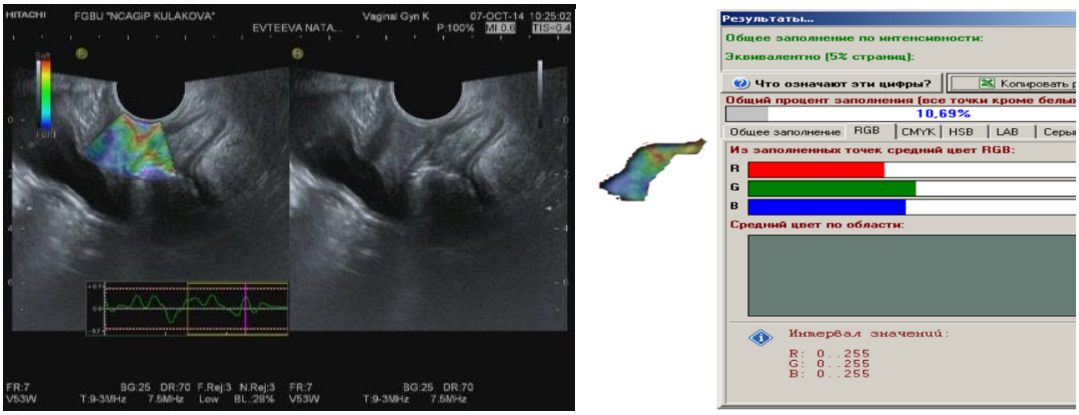

Рис. 6. Эластографическая картина тканей «влагалищной ямки» у пациентки с СМРКХ.

На следующем этапе работы проведен анализ взаимосвязи прироста длины неовлагалища с цветовыми параметрами эластографической картины во время кольпоэлонгации. Выявлена статистически значимая корреляция между зелёным цветом и динамикой длины формирующейся неовагины. На второй день лечения длина влагалища статистически значимо коррелировала с зелёным цветом (r=0,44, при p=0,04) и на третьем, и четвертом дне лечения, и в течение 4-х последующих дней также прослеживалась аналогичная ситуация (r=0,46, r=0,4, r=0,46 при p=0,04, p=0,03 и p=0,04 соответственно). Процентные данные пациенток распределили согласно центильным коридорам и высокий лечебный эффект кольпоэлонгации прогнозировался при представленности площади зелёного спектра более чем 38,1%. При сопоставлении исходных данных с таковыми к моменту окончания лечения оказалось, что наиболее значимым было колебание представленности зеленого цвета 38,1% к 4 дню, с сохранением значений к завершению терапии. Таким образом, можно полагать, что УЗ-эластография

тканей «влагалищной ямки» с цветовым картированием, позволяет определять растяжимость тканей и прогнозировать лечебный эффект кольпоэлонгации.

Согласно задачам исследования, на следующем этапе была оценена эффективность кольпоэлонгации в группах пациенток, получавших стандартную терапию и в сочетании с физиовоздействием. Девочки-подростки в обеих группах были сопоставимы по возрасту (16,3±0,1 лет и 16,4±0,2 лет) и начальной длине «влагалищной ямки», равной 1,0±0,5 см. Всем девушкам во время лечения проводился контроль прироста длины неовлагалища с применением специального графика. Анализу подвергались данные ежедневно прироста длины влагалища в течение первой недели лечения и на 10 сутки.

После первой процедуры стандартной кольпоэлонгации длина неовлагалища в I группе была равной 3,7±0,3см с приростом длины 1,9±0,2см. Температура во влагалище до и после процедуры составила 36,5-36,7°С и 36,7-37,2°С соответственно. Глубина неовагины в среднем увеличивалась на 0,64±0,2см ежедневно. Длина неовлагалища у пациенток II группы после первой процедуры физиовоздействия (тепло-магнито-вибротерапия) с последующим проведением стандартной кольпоэлонгации была равной 5,1±0,4 см (со средним приростом 3,3±0,2см), что значимо не отличалось от пациенток первой группы (p=0,07). Температура во влагалище до и после процедуры тепло-магнито-вибротерапии составила 36,5-37,0°С и 37,3-37,9°С соответственно и по окончанию процедуры кольпоэлонгации - 36,5-36,8°С. Глубина неовлагалища в среднем увеличивалась на 0,9±0,2 см ежедневно, что больше в отличие от пациенток I группы. Нами отмечено, что в первый и второй день прирост длины неовлагалища у девочек II группы увеличивался на 1,4 см и 1,6 см соответственно, и значимо не отличался от девочек первой группы. На четвертый день лечения выявлена статистически значимая разница в приросте длины неовлагалища у девочек второй группы по сравнению с первой.

В последующие дни лечения сохранилась значимая разница в приросте длины неовагины в сравнении с пациентками, получающими стандартное лечение (на пятый и шестой день длина неовлагалища увеличилась в среднем на 1,4 см

и 2,0 см соответственно). На седьмой и десятый дни также сохранилась значимая разница в приросте длины неовагины. Нами определено, что достижение эффекта плато в лечении у пациенток в I группе происходит в среднем на 6 день, во II группе – на 7 день. Также выявлено, что минимальный прирост длины неовлагалища в течение нескольких дней выявлен к 20 процедуре в обеих группах. Статистически значимо отмечалась высокая эффективность комплексного лечения при использовании физиотерапии с достижением конечной глубины неовлагалища 6,8±0,3 см и 8,6±0,3см – в I и II группе соответственно (p<0,04) (Рисунок 7).

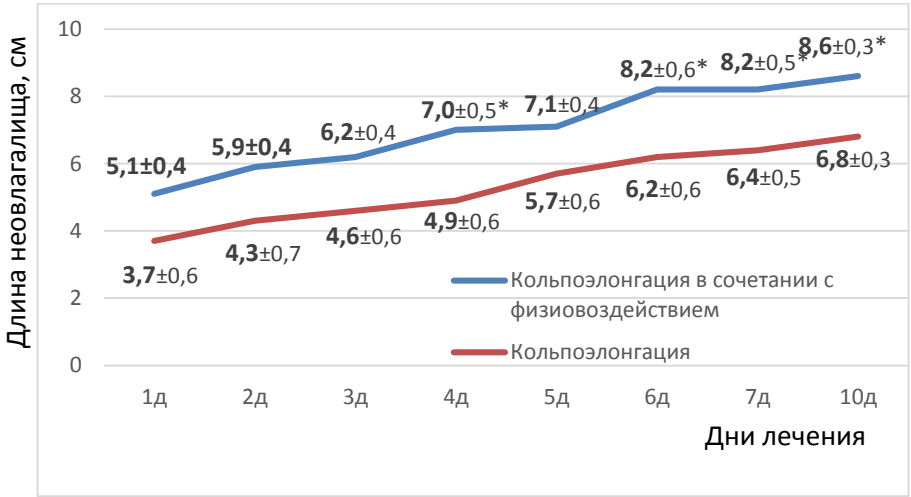

Рис.7. Прирост длины неовлагалища у пациенток с СМРКХ в группах (M±m, см), *p<0,05.

Учитывая особенности психоэмоционального статуса девочек-подростков и правила проведения щадящих схем физиолечения, первая процедура выполнена только методом кольпоэлонгации с последующей оценкой интенсивности боли по комбинированной шкале (ВАШ+ВРШ). Исходный уровень болевых ощущений был равен: в I группе - 3,7±0,2, во II в группе - 3,8±0,1 балла, без различий в группах.

В процессе лечения, анализу подвергались данные оценки болевых ощущений на 10 и 20 процедуре кольпоэлонгации. Этот показатель в I группе

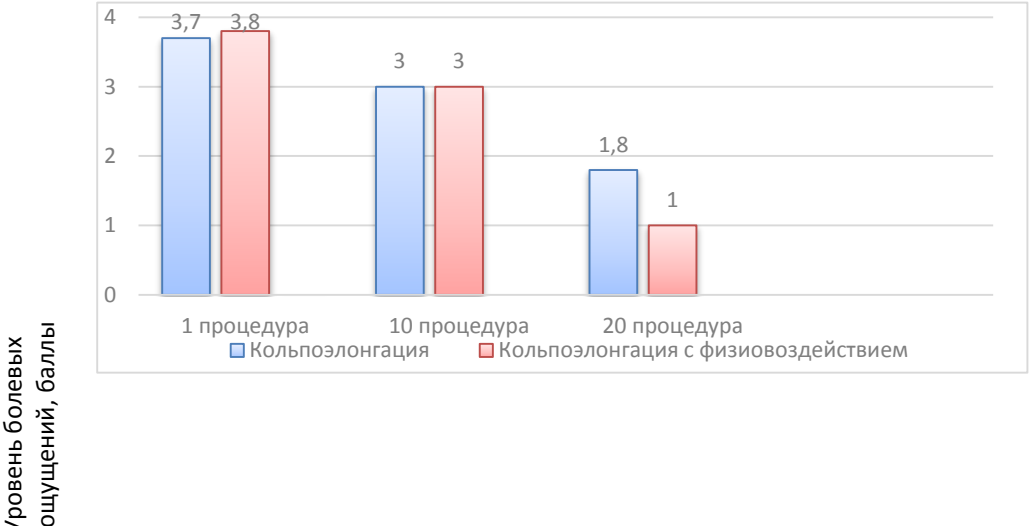

пациенток на 10 процедуре составил 3,0±0,1 балла, на 20 процедуре – 1,8±0,2 балла. При динамической оценке интенсивность болевых ощущений во II группе на 10 процедуре составила 3,0±0,2 балла, на 20 процедуре – 1,0±0,2 балла, данный показатель был ниже в сравнении с уровнем I группы (Рисунок 8).

К окончанию курса терапии отмечено статистически значимое снижение интенсивности болевых ощущений в обеих группах (p=0,023 и p=0,0013 соответственно) (Таблица 1).

Таблица 1. Динамика интенсивности болевых ощущений в группах у девушек с СМРКХ, баллы

Группа	Метод лечения	До лечения	После лечения	P
I группа (n=36)	Стандартная кольпоэлонгация	3,7±0,2	1,8±0,2	0,023*
II группа (n=28)	Стандартная кольпоэлонгация с физиовоздействием	3,8±0,1	1,0±0,2	0,0013*

Примечание: данные представлены как среднее ± стандартное отклонение; p<0,05 – достоверный результат, p<0,001 – высоко достоверный результат.

В последующем, в динамике определили коэффициент обезболивающего действия (КОД) в исследуемых группах на 10 и 20 процедуре лечения. На 10 процедуре КОД в I группе составил 0,21±0,01 у.е., во II группе - 0,24±0,01 у.е., что соответствует минимальному болеутолению. На 20 процедуре КОД действия был равен 0,31±0,01 у.е. и 0,51±0,01 у.е. соответственно, что соответствовало минимальному и среднему болеутолению. К 20 процедуре во II группе болеутоление было среднее, в отличие от минимального в первой группе (Рисунок 9).

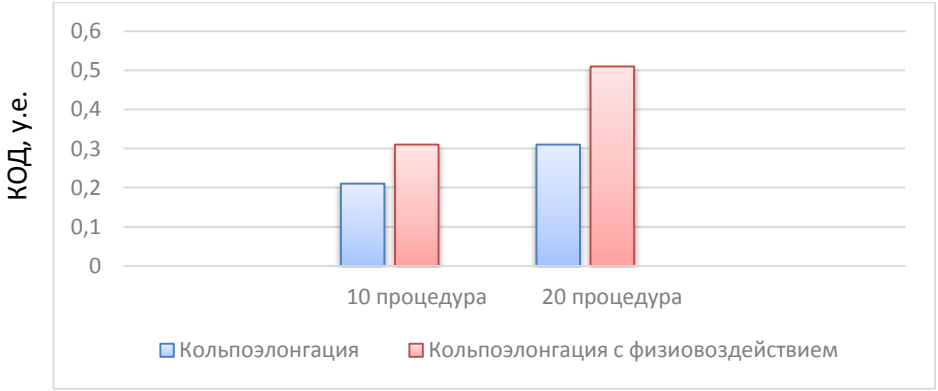

Рис.9. Динамика КОД в I и II группах у девушек с СМРКХ.
Примечание: КОД 0,1-0,3- минимальное, 04-0,7- среднее, 0,8-1,0 – выраженное болеутоление.

В результате исследования предложена математическая формула,

позволяющая прогнозировать конечную длину неовлагалища на основании данных УЗ-эластографии тканей «влагалищной ямки» и интенсивности болевых ощущений во время процедуры кольпоэлонгации.

Конечная длина неовлагалища (см)=0,1 х зеленый цвет исходный (%)-0,2 х интенсивность боли исходный (балл)+5,3*(Рисунок 10).

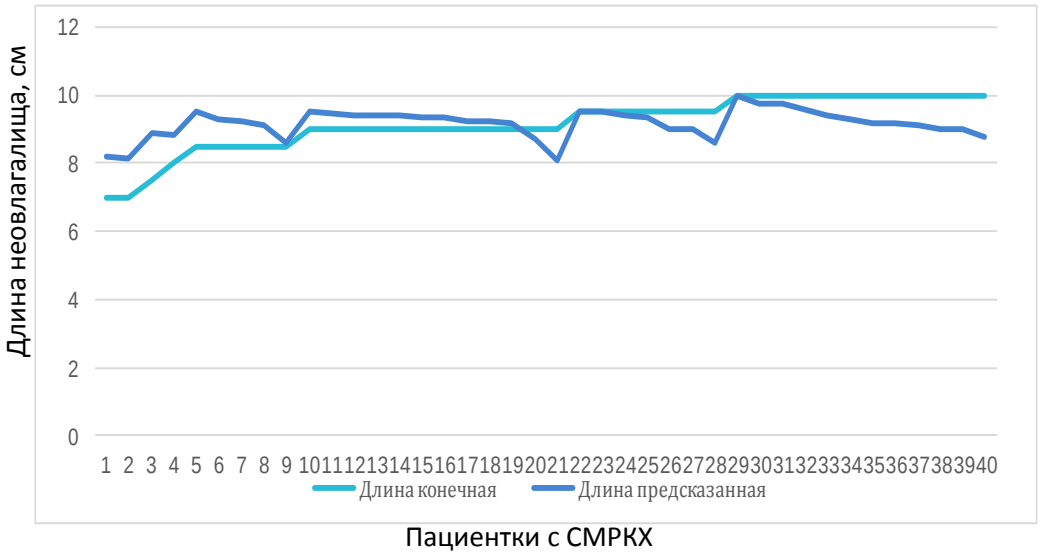

r=0,46 при *p=0,04

Рис. 10. Математическая формула расчёта конечной длины неовлагалища у девушек с СМРКХ.

При невозможности оценки интенсивности боли, возможно, на основании анализа процентной представленности зелёного цвета по данным УЗ-эластографии, используя модель линейной регрессии, рассчитать конечную длину сформированной неовагины * p=0,0032.

Уравнение: Y = 0,2308*X - 2,877, где x – данные УЗ-эластографии до лечения, y – длина неовлагалища, см.

Таким образом, на прогноз и результативность лечения оказывает влияние психоэмоциональный фон пациентки, возраст и уровень фибулина-5, данные УЗ-эластографии тканей «влагалищной ямки».

На основании полученных данных, был разработан алгоритм персонифицированного ведения пациенток в возрасте 15-17 лет с аплазией влагалища и матки (Рисунок 11).

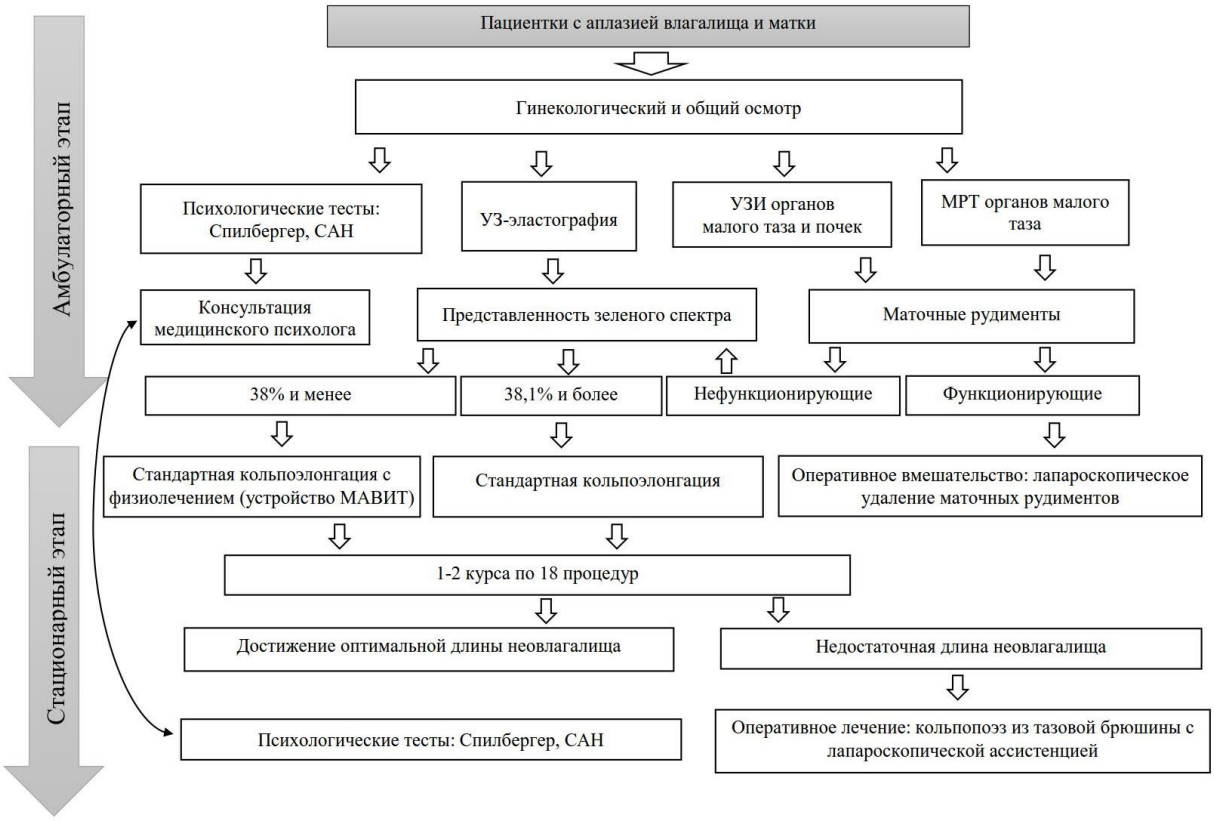

Рис.11. Алгоритм ведения пациенток 15-17 лет с аплазией влагалища и матки.

Выводы

1. Девочки с синдромом Майера-Рокитанского-Кюстера-Хаузера характеризуются аплазией матки и наличием в малом тазу в 68,7% случаев одиночного мышечного тяжа (маточного рудимента), в 31,3% - двух маточных рудиментов, у каждой пятой – с признаками их функционирования, проявляющихся циклическим болевым синдромом в среднем возрасте 13,2±0,7лет. В 31% случаев аплазия влагалища и матки сочетается с врожденными пороками развития почек.
2. Особенностями наружных половых органов у девочек-подростков с аплазией влагалища является присутствие гимена и «влагалищной ямки», выстланной многослойным плоским неороговевающим эпителием, с наличием палочковой флоры.
3. Для девушек с аплазией влагалища и матки характерен высокий уровень ситуационной (42,9%) и личностной тревожности (54,8%). Проведенный курс кольпоэлонгации способствует улучшению психоэмоционального состояния со снижением уровня ситуационной тревожности на 94,1%, а личностной – на 76,5%.
4. Ультразвуковая эластография рекомендована для оценки эластичности тканей «влагалищной ямки», представленность зелёного цвета более 38,1% в эластографической картине является положительным прогностическим параметром ожидаемого благоприятного исхода лечения и соответствует приросту длины неовлагалища не менее чем на 2,0 см за 4 дня кольпоэлонгации.
5. Определены повозрастные показатели уровня фибулина-5 в сыворотке крови. Уровень фибулина-5 снижается с возрастом, что делает необходимым начало формирования неовлагалища в подростковом возрасте.
6. Применение тепло-магнито-вибротерапии на зону «влагалищной ямки» перед кольпоэлонгацией оказывает анальгетический эффект средней выраженности в сравнении с минимальным при стандартной кольпоэлонгации.
7. Применение преформированного трехкомпонентного физиовоздействия, способствует формированию неовлагалища в более короткие сроки по сравнению с кольпоэлонгацией и сокращает длительность госпитализации на 16,7%.

Практические рекомендации.

1. Перед началом терапии всем девочкам-подросткам с аплазией влагалища и матки следует проводить оценку личностной тревожности, при уровни личностной тревожности более 45 баллов необходима консультация медицинского психолога.
2. Девушкам с синдромом Майера-Рокитанского-Кюстера-Хаузера рекомендовано начинать терапию в стационаре в подростковом возрасте по стандартной методике кольпоэлонгации, курсом не менее 18 процедур, с динамическим контролем лечебного процесса и обеспечением психологической поддержки пациентки.
3. К стандартной кольпоэлонгации рекомендовано добавить тепло-магнито-вибротерапию, учитывая его безопасность, уменьшение болевых ощущений и более быстрое достижение анатомической длины неовлагалища.
4. Для оценки плотности тканей «влагалищной ямки» и прогнозирования лечебного эффекта стандартной кольпоэлонгации у девочек с аплазией влагалища и матки рекомендовано проводить ультразвуковую эластографию, при выявлении представленности зеленого цвета менее 38,1% и наличием умеренной боли (3,8 балла и более) во время проведения стандартной кольпоэлонгации целесообразно добавить воздействие преформированным трехкомпонентным физическим фактором (тепло-магнито-вибротерапия).
5. Пациенткам с аплазией влагалища и матки, ведущим половую жизнь, необходима барьерная контрацепция.

СПИСОК РАБОТ, ОПУБЛИКОВАННЫХ ПО ТЕМЕ ДИССЕРТАЦИИ:

1.Современные возможности бескровного формирования неовагины у девочек-подростков с аплазией влагалища матки / Буралкина Н.А., Кругляк Д.А., Ипатова М.В., Уварова Е.В., Батырова З.К., Маланова Т.Б.// **Репродуктивное здоровье детей и подростков**. -2016. –N 2. – с.53-54

2. Аплазия влагалища и матки (синдром Майера-Рокитанского-Кюстера-Хаузера): этиология, патогенетические аспекты и теории формирования порока (обзор литературы) / Кругляк Д.А., Буралкина Н.А., Ипатова М.В., Батырова З.К., Уварова Е.В.// **Гинекология**.- 2018. – Т.20, N 2. – С.64-66.

3. Синдром Майера-Рокитанского-Кюстера-Хаузера: современные методики лечения, психологические и социальные аспекты (аналитический обзор) / Кругляк Д.А., Буралкина Н.А., Ипатова М.В., Уварова Е.В.// **Репродуктивное здоровье детей и подростков**. -2018. - Т. 14. № 3. - С. 58-73.

4. Особенности строения половых органов девочек с аплазией влагалища и матки (синдром Майера-Рокитанского-Кюстера-Хаузера) / **Кругляк Д.А.**, Мамедова Ф.Ш., Батырова З.К., Чупрынин В.Д. ,Асатурова А.В., Зайцев Н.В., Уварова Е.В. ,Лужина И.А., Луньков С.С., Филиппова Е.А., Буралкина Н.А. // **Гинекология.** - 2018. - Т. 20. № 6. - С. 20-24.

5. Детская гинекология: этапы медицинской реабилитации/ Ипатова М.В., Маланова Т.Б., Кругляк Д.А., Геворкян Г.А., Хилькевич Е.Г. // Вестник восстановительной медицины. - 2018. - №3 (85). - С.63-67.

6. Аплазия матки и влагалища у девочек-подростков. Комплексный подход к лечению/ Кругляк Д.А., Буралкина Н.А, Ипатова М.В, Батырова З.К., Уварова Е. В. // В сборнике: Современные проблемы подростковой медицины и репродуктивного здоровья молодежи. Кротинские чтения. – 2018. - С. 67-69.

7. Персонифицированный подход к лечению аплазии влагалища у девочек-подростков / Кругляк Д.А., Буралкина Н.А., Ипатова М.В., Батырова З.К.// **Репродуктивное здоровье детей и подростков**. - 2019. – Т.15, №2. - С. 62-63.

8. Individual approach at the theatment of vaginal aplasia in adolescents by using the physiotherapy technigues / Buralkina N.A., Ipatova M.V., Batirova Z.K., Kruglyak D.A., Uvarova E.V. // European Journal of Obstetrics Gynecology and Reproductive Biology 234 (2019). - P.139.

9. Психологические проблемы у девочек-подростков с синдромом Майера-Рокитанского-Кюстера-Хаузера/ Батырова З.К, Уварова Е.В., Кумыкова З.Х., Кругляк Д.А. //Репродуктивное здоровье детей и подростков. -2020. - Т. 16. № 2 (87). - С. 78-84.

10. Важность лапароскопического контроля у девочек-подростков с аномалиями половых органов / Батырова З.К., Ахапкина Е.С., Уварова Е.В., Чупрынин В.Д., Кругляк Д.А., Кумыкова З.Х. // Сборник трудов Всероссийской научно-практической конференции. - Санкт-Петербург, 2020. - С. 81-82.

11. Синдром Майера-Рокитанского-Кюстера-Хаузера: современные возможности бескровного формирования неовлагалища / **Кругляк Д.А.,** Буралкина Н.А., Ипатова М.В., Уварова Е.В., Маланова Т.Б., Батырова З.К. // **Репродуктивное здоровье детей и подростков**. - 2021.- Т. 17. № 1 (90). - С.40-48.

12. Individual approach at the treatment of vaginal aplasia in adolescents / Kruglyak D.A., Batirova Z.K., Buralkina N.A., Uvarova E.V, Ipatova M.V. // Abstract 15th European Congress of Paediatric and Adolescent Gynaecology, 2021г.

13. Surgical features of adolescent girls with genital anomalies/ Batirova Z.K., Akhapkina E.S., Uvarova E.V., Chuprinin V.D., Kruglyak D.A., Kumikova Z.Kh. // Abstract 15th European Congress of Paediatric and Adolescent Gynaecology, 2021г.

14. Возможности физиолечения при синдроме Майера-Рокитанского-Кюстера-Хаузера / **Кругляк Д.А.**, Буралкина Н.А., Ипатова М.В., Уварова Е.В., Маланова Т.Б., Батырова З.К., Кумыкова З.Х. // **Физиотерапия, бальнеология и реабилитация**. - 2021. - Т.20, №1. - С. 37-44.

15. Способ повышения растяжимости тканей неовлагалища с использованием физиотерапевтического воздействия / Кругляк Д.А., Уварова Е.В., Ипатова М.В., Маланова Т.Б., Батырова З.К., Киселева И.А. // Патент № RU 2557416

16. Способ прогнозирования эффективности кольпоэлонгации у пациенток с аплазией влагалища / Кругляк Д.А., Батырова З.К., Уварова Е.В., Ипатова М.В., Буралкина Н.А., Маланова Т.Б., Гус А.И, Луньков С.С., Чупрынин В.Д. // Патент № RU 2645961